臨床と基礎の接点—Hirschsprung 病研究の回顧

兵庫医大名誉教授
岡　本　英　三

日本平滑筋学会は今から50年前の1959年（昭和34年）に第1回日本平滑筋筋電図研究会（会長：弘前大学第一外科　槇　哲夫教授）として発足いたしました．第3回（会長：徳島大学外科　田北周平教授）から日本平滑筋研究会と改称され，平滑筋全般に関する研究発表の場となり，翌年第4回から学会に昇格いたしました．本学会の会長は基礎・臨床交互に担当し，毎年本務に差し支えの無い夏休みの時期に開催され，基礎と臨床の接点をめざすユニークな学会として今日に至りました．

私は第3回本学会にヒト腸壁内神経の発生学的研究をはじめて発表したのを皮切りに，Hirschsprung 病（以下H病）や食道 achalasia といった消化管壁内神経の先天的あるいは後天的欠損に起因する疾患に関する研究成果を殆ど毎年本学会に発表してまいりました．その頃はまだ壁内神経の構造や機能に関する知見は極めて乏しく，H病の新しい病因論，すなわち distal colon aganglionosis の概念すら当時の常識では容易に理解されるところでなく，あまつさえその後続々と明るみに出てきた本症の多彩な病態を解明するためには，壁内神経に関する旧来の概念や定説を次々に打ち破って行かなければなりませんでした．

本学会の50周年記念と言う事で御座いますので，本日はH病との出会いから始った腸壁内神経に関する私の研究の萌芽期とも言える鍍銀法時代の思い出を，「先入観に捉われるな」をキーワードとして述べさせて頂こうと思います．

H病と腸壁内神経

この写真は典型的な本症の開腹所見であります（図1）．巨大結腸 megacolon とその末梢側（肛門側）に殆ど正常なサイズの結腸が見えると思います．背景の文章は1887年 Hirschsprung が初めて本症を報告した論文の題名“Stuhlträgheit Neugeborener infolge von Dilatation und Hypertrophie des Colons”であります．本症の病因はこの一見正常とみえる結腸部分における壁内神経細胞の先天的欠如 Distal colon aganglionosis（図2, 3, 4）にあることは今日では疑いも無い事実となっていますが，こ

図1.　H病術中写真　巨大結腸（megacolon）の遠位側に一見正常と見える結腸部分がみえる．この部分は上部の megacolon にくらべ細いので「狭小部」と呼ばれ，この部の壁内神経叢が先天的に欠如している．

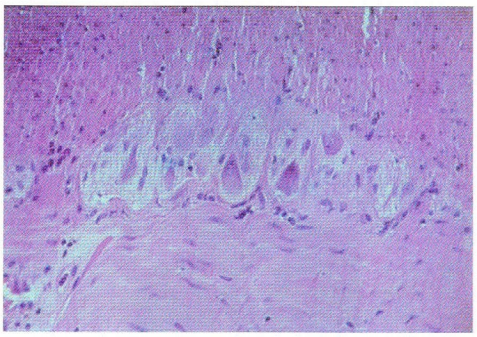

図2.　巨大結腸部の病理組織所見（HE染色）．両筋層の間隙に正常な Auerbach 神経叢（神経細胞の集団）が存在している．

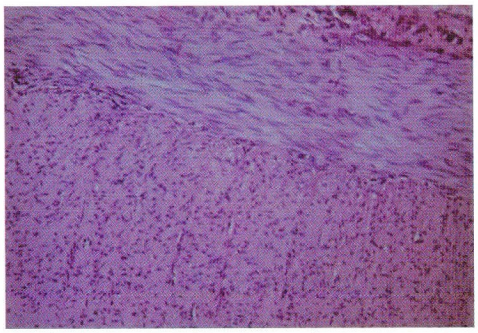

図 3.　狭小部の病理組織所見（HE 染色）．Auerbach 神経叢が欠如し，両筋層は密着している．

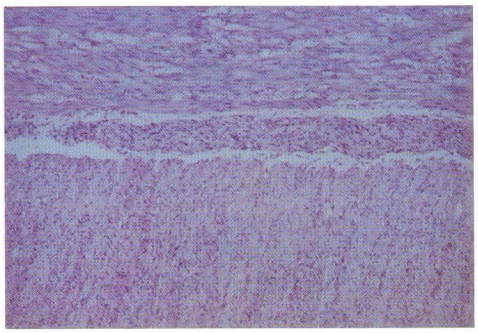

図 4.　狭小部の病理組織所見（HE 染色）．Auerbach 神経叢欠如部に太い神経線維束がしばしば出現する．

の題名から分かるように著者本人が「結腸の拡張と肥大によって起る」と断定したために，以後先天性巨大結腸症 congenital megacolon と命名され，この病因や治療法が見つかるまでにその後 60 年を要しました．正に先入観が災いした典型例といえます．

H 病結腸の病理学的検索から壁内神経細胞が欠如するとの報告はすでに 1920 年頃から散見されますが，あまり注目されるに至りませんでした．それ程腸壁内神経の機能的役割が軽視されていた証左といえましょう．腸壁内神経の欠如が一転して本症の病因となる重大な変化である事が認識されたのは，1948 年，ボストンの小児外科医 Swenson and Bill が巨大結腸部でなく，その末梢側を切除（rectosigmoidectomy）することによって本症を根治せしめるという画期的手術法を報告してからであります．

Swenson の手術は世界中で追試され，その良好な成績から distal colon aganglionosis が本症の決定的病因として認められると共に，これを契機として腸管壁内神経の腸管運動機能ひいては疾病病理学上の意義・役割が見直されにわかに注目されるところとなりました．

H 病研究の端緒

Swenson のこの画期的な手術法をわが国に最初に導入したのが阪大第一外科（小沢外科）の植田隆講師であります（図 5）．昭和 30 年に阪大医学部を卒業した私はインターンを阪大病院でやりながら第一外科の業室研究生となり，そこで植田先生と出会ったのが H 病研究の端緒であります．その頃すでに第一外科では Swenson 手術がどんどん行われており，植田先生はこれらの手術症例をこなされる一方で鈴木三郎先生と共にバルーン電極を肛門から挿入し H 病腸管の平滑筋筋電図を腔内から記録しようと盛んに研究されておりました（植田ら，1956）（図 6, 7）．その頃は骨格筋筋電図全盛の時代で平滑筋筋電図の研究はまだ始まったばかり，他大学では尿管や胃の平滑筋筋電図の研究をやっておられた東北大学第一外科白鳥常男先生のグループぐらいしかありませんでした．抄録に書きましたように，奇しくもこのお二人が後に本学会の前身平滑筋筋電図研究会を立ち上げられたのであります．

図 5.　大阪大学第一外科　植田隆講師

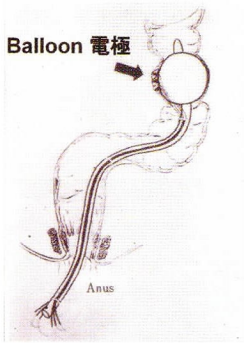

図 6.　balloon 電極　balloon 表面に電極を装着して肛門から挿入，腸管内で膨らませて腸管粘膜に密着させて平滑筋筋電図を記録し同時に内圧も記録できる．

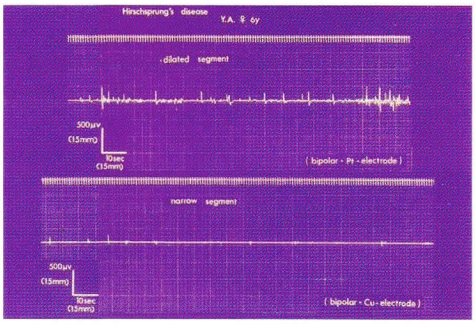

図 7.　H 病腸管における平滑筋筋電図の記録．上段：megacolon 部では腸管の蠕動に同期して spike burst が出現する．下段：狭小部では疎らな spike が散発するのみで burst は出現しない．

一方，私は担当していた先輩が開業したり関連病院に赴任したりで中断していた H 病の病理組織学的研究を引き受けることになり，インターンの夏休みを利用して，大阪市立大学解剖の鈴木清教授のもとで末梢神経の鍍銀法の手ほどきを受けることとなりました（図 8）．鈴木先生からは鍍銀法の技術に止まらず，研究の態度や物の考え方に至るまで貴重な教訓を多く学ぶ事が出来ました．先生がいつも言われたのは「先入観に左右されてはいかん」ということでありました．若い頭に叩き込まれたこの教えがその後の私の研究のバックボーンとなったと思います．鍍銀法は今ではすっかり古典的手法となりましたが，50 年前は自律神経末梢形態を顕微鏡下に見得る唯一の手段でした．本日は鍍銀法一本を武器として H 病の本態にどれだけ迫れたかをお話しさせていただきます．

図 8.　大阪市大解剖　鈴木清教授

H 病の発生学的背景 —*Cranio-caudal migration 学説の提唱* —

手術によって H 病が根治するようになると共にそれまで知られなかった本症の新しい病態が次々に明らかとなってまいりました．その 1 つが長節 aganglionosis の出現であります．H 病の殆どの症例では壁内神経の欠如は直腸から S 字結腸に止まっていますが，中には全結腸から小腸口側にまで及ぶ長節 aganglionosis の症例が出現してまいりました（図 9）．

また aganglionosis においては，その長さや範囲に関係なく，壁内神経細胞の欠如は常に腸管の遠位端（肛門端）から起って口側に及ぶという大きな特徴も明らかとなりました．

当時は内臓器官内部や近傍に存在するいわゆる visceral ganglia は副交感系に属し，発生学的には節前繊維である迷走および骨盤神経核付近に起源を有するというのが旧来の定説であり

図 9.　Aganglionic segment の長さと範囲

ました（Kuntz, 1953）．消化管壁内神経叢もその例外ではなく，結腸の Cannon 点より口側腸管へは迷走神経によって，遠位側腸管へは膀胱や子宮と同じく，骨盤神経によって運ばれてきた neural cell が神経叢の形成に当たると考えられていました（図 10）．古典的 H 病のごとく，aganglionosis が rectosigmoid に止まっている間はこの発生学的概念でも一応理解できますが，前述の如く小腸に及ぶ長節の aganglionosis の出現は到底この学説では説明できません．しかも同じく骨盤神経支配下にある膀胱や子宮に分布する visceral ganglia（骨盤神経叢）が H 病においても全く正常に存在することも私共の検索で判明致しました（Okamoto, Satani and Kuwata, 1982）．

H 病における aganglionosis のこの奇異な発生様式を究明すべく私たちは初めてヒト胎児を用いて visceral ganglia の発生過程を鍍銀法でもって詳細に検討いたしました（図 11, 12）．それらの所見を総合して完成したのがこのシェーマであります（岡本，1961；Okamoto and Ueda, 1967；佐谷，1974；Okamoto, Satani and Kuwata, 1982）（図 13）．即ち腹部臓器に分布する visceral ganglia のうち，消化管壁内神経叢のみは迷走・骨盤両神経の支配領域にまたがって存在しますが，その neuron の起源は頭側のみにあり，胎生初期，迷走神経に伴われて食道・胃上部に到達した神経芽細胞が以後消化管壁に沿って "cranio-caudal" に遊走分布して直腸にいたることを明らかにする事が出来ました（Cranio-caudal migration 説）．H 病つまり congenital aganglionosis はこの消化管壁内神経のこの発生学的特異性によっておこる先天的異常の 1 つであるといえます．本症において aganglionosis が常に肛門端からはじまり口側

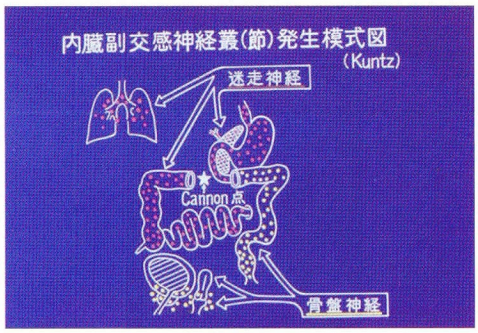

図 10.　visceral ganglia の旧来の発生模式図　赤：迷走神経起源　黄：骨盤神経起源

図 11.　胎生 7 週人胎児　横断切片　鍍銀染色　胃体部，上部小腸筋層に Auerbach 神経叢の形成が明瞭に観察される．粘膜下の Meissner 神経叢は未だ見られない．

図 12.　胎生 7 週人胎児　横断切片　鍍銀染色　一対の骨盤神経の先端部に神経芽細胞の集団が直腸を迂回して膀胱原基底部に左右から接近しているが，直腸には未だ神経芽細胞は到達していない．

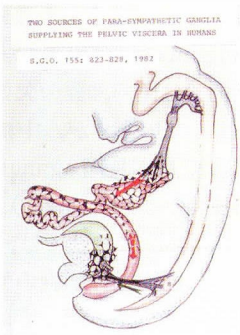

図 13.　我々が提唱した visceral ganglia の新しい発生模式図．

へ及ぶ特徴，また膀胱や子宮など直腸以外の骨盤内臓器を支配する骨盤神経叢が健在する理由もこれによって皆様にもご納得頂けると存じます．

Aganglionosis 腸管がなぜ狭小化するのか？ —*denervation 説の提唱*—

注腸検査を行いますと，本症の神経細胞を欠如する腸管部分（aganglionic segment）は常に正常より狭小を示し，spastic narrow portion とよばれ，本症の診断根拠となっています（図14）．しかし私が H 病研究を始めた頃の腸壁内神経の概念からはこの現象を説明する事が出来ませんでした．

と申しますのは，当時は腸壁内神経細胞は副交感の節後 neuron とされ，外来の副交感神経は節前繊維としてこれに接続するが，交感神経は節後繊維として腸壁に入り，直接筋細胞を支配するというのが一般的通念だったからです（図15）．この通念に従えば壁内神経細胞を欠く H 病無神経節部は当然交感神経支配優位となり，腸管は弛緩・拡張するべきであり，“狭小化”することはあり得ないのであります．私は理論的にはそうであるが，現実に H 病腸管は“狭小化”していることから，この一般的通念なるものに疑いを抱きました．

消化管壁内神経叢は，図16の如く，Auerbach と Meissner の二大神経網から形成されていますが，通常の垂直切片標本ではその一断面しか見えません．粘膜面に平行な切片として鍍銀せよと鈴木先生に教わりました．図17は Auerbach 神経叢の主網工の神経節部を示しています．さらに筋層内部には神経細胞をふくまない二次，三次の神経網が現れ，強拡大すると数個の類円形核とその周囲に非常に微細な神経網の

図14.　H 病注腸 X 線所見　壁内神経を欠如する S 字結腸・直腸が狭小化している．

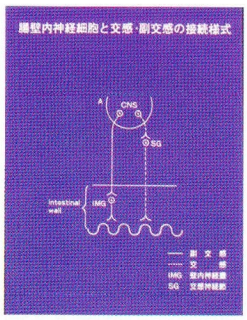

図15.　旧来の壁内神経細胞と交感・副交感との接続様式

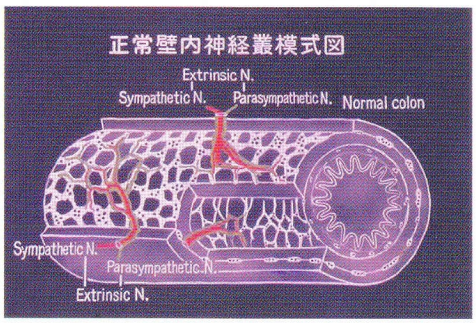

図16.　正常壁内神経叢の模式図　筋層内の Auerbach および粘膜下の Meissner の両神経叢は一大網工となって消化管をその全長に亘って二重に包んでいる．網工の結び目に神経細胞が集って神経節を形成している．

図17.　正常 Auerbach 神経叢の神経節部　鍍銀法右下および左下に波状の走行をするのが外来神経束．

構造が見えてまいります．これが terminal reticulum 自律神経終網とよばれ，当時はこの辺りに神経筋接合部があるとされていました．またこの類円形核が Cajal の interstitial cell と呼ばれていました（図 18）．

同様にして H 病の無神経節部を見ますと，そこでは Auerbach 神経叢の主網工以下終末網にいたるまで全神経網工が欠如するという驚くべき変化が明らかとなりました．そして外来交感・副交感繊維束が両筋層間隙に入って恰も断端神経腫の如く増生・伸長している事も判りました（図 19）．この所見は腸管に入ってきた外来交感・副交感神経繊維が接続すべき神経細胞を探し求めて右往左往している様を彷彿とさせるものであります．

また後天的に壁内神経細胞の変性・壊死が原因とされる achalasia 食道でも外来交・副交感神経は肥大した神経束として両筋層間隙に出現しますが，H 病と異なりその先は必ず変性・崩壊した神経節に入りその中で glomerular な増生を示しています（図 20）．しかし H 病同様壁内神経叢の網工はその終末網にいたるまで悉く消失しております．鍍銀法を用いて観察した腸壁内神経叢の正常構造と H 病および食道アカラシアにおける以上の形態学的変化をシェーマにしたのが図 21 であります．

神経線維は胎生期から運命づけられた (genetically determined) target を求めて伸長を続け到達するまで止まらない．同様の現象は神経切断後の再生神経でも起り，切断された遠位側神経の中を間違いなく以前の target に到着する (neurotrophism)．前者が H 病であり，後者が achalasia であると考えればこの現象は十分理解できると思います．いずれにしてもこれが壁内神経細胞という target を失った外来

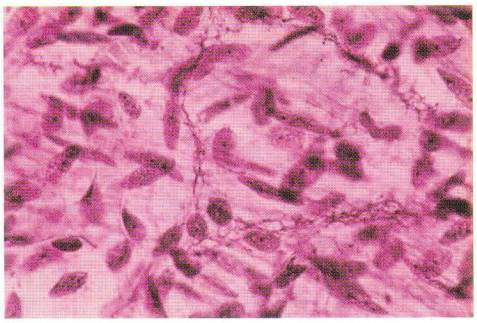

図 18.　筋層内の微細神経網　鍍銀法　類円形の細胞核が Cajal の interstitial cell の核．その周囲を取り巻くのが終末網 terminal reticulum.

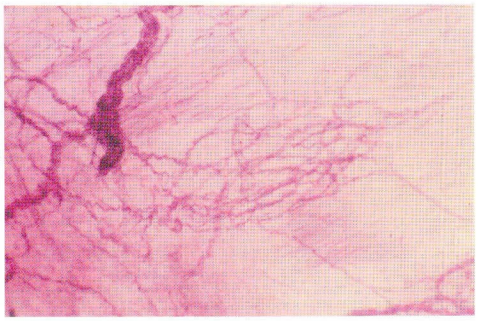

図 19.　H 病狭小部筋層　鍍銀法　Auerbach 神経叢の全網工が終末網に至るまで完全に欠如している．両筋層間隙に入ってきた外来神経は接続相手をもとめて断端神経腫様に増生するが終末構造は何処にも見られない．

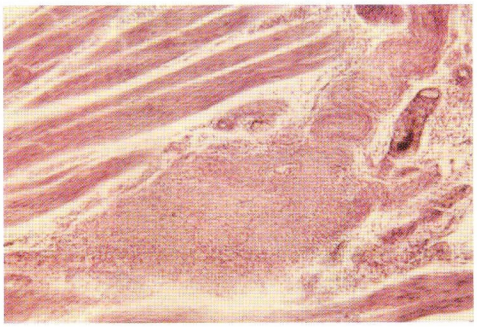

図 20.　Achalasia 食道の食道下部　鍍銀法　Auerbach 神経叢の網工は H 病と同様完全に消失し，外来神経束は神経細胞が消失した神経節部に進入して glomerular な増生をしている．

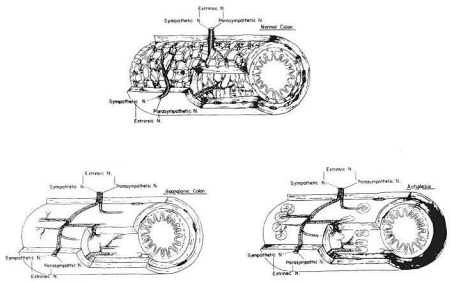

図 21.　H 病と食道 achalasia における壁内神経構造を示す模式図

交感・副交感神経の姿であり，これと壁内神経細胞欠如部では同神経叢の全網工がその終末網まで欠如あるいは消失するという所見を併せ考え，私は正常では副交感だけでなく交感神経繊維も壁内神経細胞に接続しているはずだと考えるに至りました(図 22)．つまり壁内神経叢は腸管の運動を直接司る局所中枢であり，交感・副交感神経はこの神経系を介して間接に支配作用を及ぼすに過ぎないのではないかと考えました．H 病やアカラシアの狭小部ではこの局所中枢を欠如している訳で，そこでは外来神経の支配は受け難いことは勿論，壁自体の刺激による原始的な反射回路も欠如する，つまり同部の筋層は完全な「除神経」"denervation" の状態にあると考えました．そして平滑筋は除神経状態では最大収縮状態で静止するという Magnus (1904) の実験，あるいは Alvarez (1922) のナメクジウオの実験などを引用して無神経腸管の "狭小化" をようやく説明する事が出来ました (岡本，1961)．

その後間もなく Falk and Hillarp (1962) によって catecholamine の蛍光組織化学的手法が発表され，Norberg (1964) は同法を用いてヒトおよび多くの哺乳類の腸管では，血管に分布するのをのぞいて，交感神経はすべて壁内神経細胞にシナプシスをもって接続することを証明しました．続いて腸壁内神経細胞の中には excitatory neuron のみでなく，non-cholinergic, non-adrenergic inhibitory neuron の存在も証明されました (Burnstock *et al.,* 1965; Crema *et al.,* 1968) (図 22)．今日ではその transmitter が NO であることも明らかとなりました．

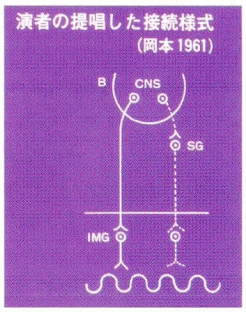

図 22.　我々が提唱した壁内神経細胞と交感・副交感との接続様式

壁内神経を先天的に欠如する H 病腸管では興奮性神経を欠くのみでなく，同時に抑制性神経支配も欠如するので，同部の筋細胞は文字通り筋細胞本来の tonus に戻った状態にあり，これが無神経腸管の狭小化の本態であろうと考えます．

以上が私の denervation 説の根拠とその後の経緯でありますが，当然この所説に対する反論も少なくありません．要約すると 1 つは無神経節部に増生した交感・副交感神経繊維が狭小化に関与するという hyperinnervation 説であり，もう 1 つは Cannon の "denervation hypersensitivity" が，食道 achalasia では見られるが，H 病にはそれが無いのは何故かという 2 点であります．これらの反論にたいする反論はその後の私の研究の中心的テーマとなりました．その結果は第 25 回本学会総会(東大第 3 外科近藤芳夫教授会長) の特別講演「無神経節腸管の病態生理」で述べさせて頂きました (岡本，1983)．

おわりに

Hirschsprung 病に端を発した私の研究は腸壁内神経叢の構造や機能或いはその発生学へと最も基礎的な問題に進展して行きました．本学会は初めに述べましたように基礎と臨床の接点となる研究発表の場でありますので，基礎の先生方にご専門の立場からご批判を仰ぎ，ご助言やご指導を頂いた事がその後の研究の推進に大きな力となりました．ここに深謝いたします．本日は本学会の 50 周年ということで，研究に着手した約 50 年前に遡り，鍍銀法時代の懐かしいお話をさせて頂きました．ご静聴有難う御座いました．

文　献

Alvarez, W.C. (1922). The mechanics of the digestive tract. Paul B. Hoeber, New York.

Burnstock, G., Campbell, G. and Rand, M.J. (1965). The inhibitory innervation of the taenia of the guinea pig caecum. *J. Physiol.* (*Lond.*) **182**: 504-526.

Cannon, W.B. (1939). A law of denervation. *Am. J. Med. Sci.* **198**: 737-750.

Crema, A., Del Tacca, M., Frigo, G.M. and Lecchni, S. (1968). Presence of a non-adrenergic inhibitory system in the human colon. *Gut* **9**: 633-637.

Falk, B. and Hillarp, N.A. (1962). Fluorescence of catecholamines and related compounds condensed with formaldehyde. *J. Histochem.* **10**: 348-354.

Hirschsprung, H. (1887). Stuhlträgheit Neugegorener in folge von Dilatation und Hypertophie des colons. *Jahrb. f. Kinderh.* **27**: 1-7.

Kuntz, A. (1953). The autonomic nervous system. Lea & Hebuger, Philadelphia.

Magnus, R. (1904). Versuche am überlebenden Dünndarm von Säugetieren. *Arch. f. d. ges. Physiol.* **102**: 125-349.

Norberg, K.A. (1964). Adrenergic innervation of the small intestinal wall studied by fluorescence microscopy. *Int. J. Neuropharmacol.* **3**: 379-382.

岡本英三 (1961). 先天性巨大結腸症の成因に関する研究. 阪大医誌 **13**: 285-292.

岡本英三 (1983). 無神経節腸管の病態生理. 日本平滑筋誌 **19**: 397-414.

Okamoto, E., Satani, M. and Kuwata, K. (1982). Histologic and embryologic studies on the innervation of the pelvic viscera in patients with Hirschsprung's disease. *Surg. Gynecol. Obstet.* **155**: 823-828.

Okamoto, E. and Ueda, T. (1967). Embryogenesis of intramural ganglia of the gut and its relation to Hirschsprung's disease. *J. Pediat. Surg.* **2**: 437-443.

佐谷　稔 (1974). Hirschsprung 病における骨盤内臓器の自律神経支配に関する組織学的並びに胎生学的研究. 日小外誌 **10**: 547-558.

Swenson, O. and Bill, A.H. (1948). Resection of rectum and rectosigmoid with preservation of the sphincter for benign spastic lesion producing megacolon. *Surgery* **24**: 212-220.

植田　隆・鈴木三郎 (1956). 人腸管の働作流とその臨床応用について. 日外会誌 **57**: 605-610.